

Pangolins in Captivity

Veterinary health issues seen in captive and trade confiscated pangolins

Leanne Wicker, Veterinarian, Zoos Victoria
Vice Chair (Veterinary Health) IUCN Pangolin SSG



ZOOS
VICTORIA



Historiquement – mortalité élevée



Problèmes de santé chez les pangolins confisqués – conditions des transactions

- Cargaisons importantes, longue durée hors de l'état sauvage, sans eau ni nourriture, bondé, conditions non hygiéniques
- Deshydratés, affamés, très stressés, exposés à des maladies infectieuses



Problèmes de santé chez les pangolins confisqués – chasse et capture

- Piège à collet
- Morsure de chiens
- Blessure par pelle/bêche
- Fusil de chasse

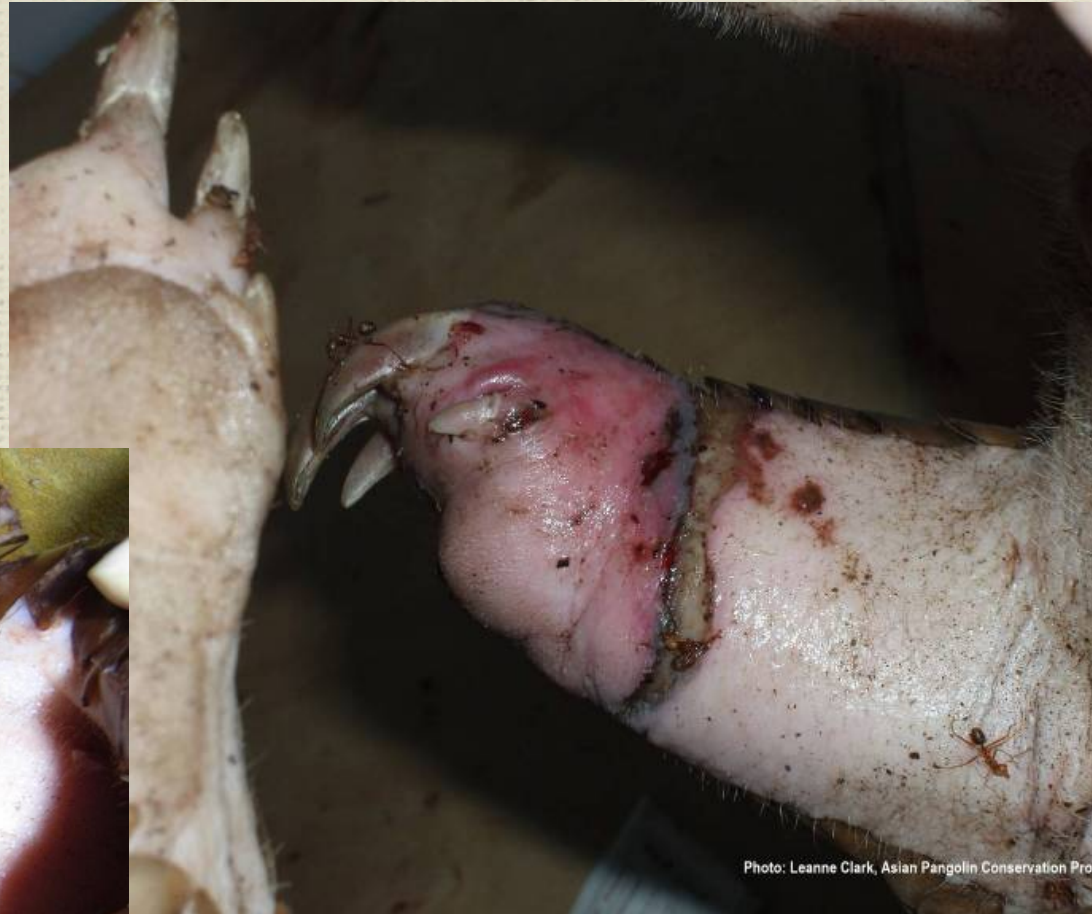
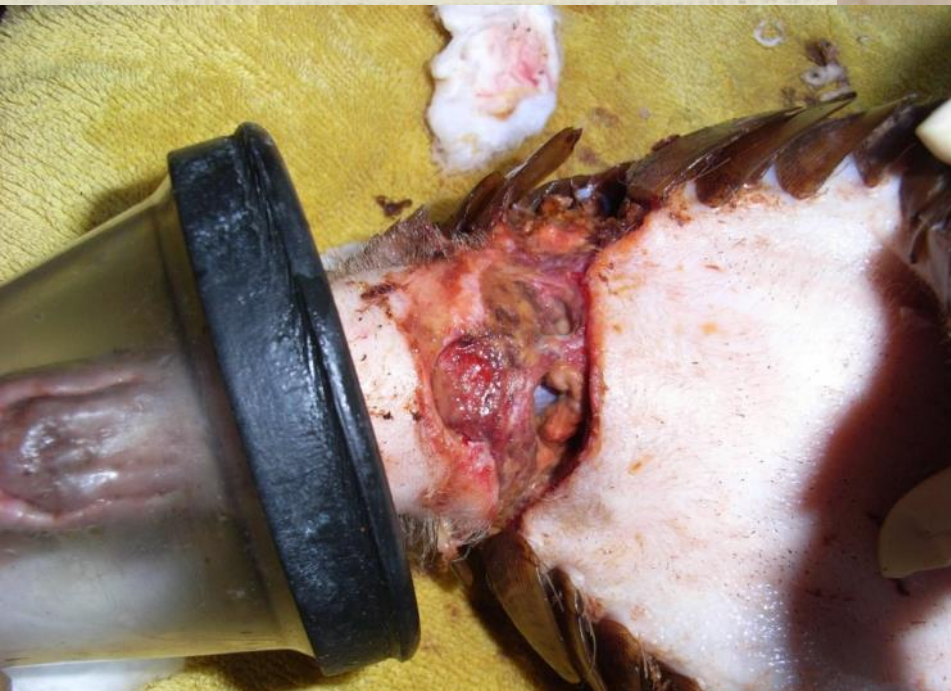
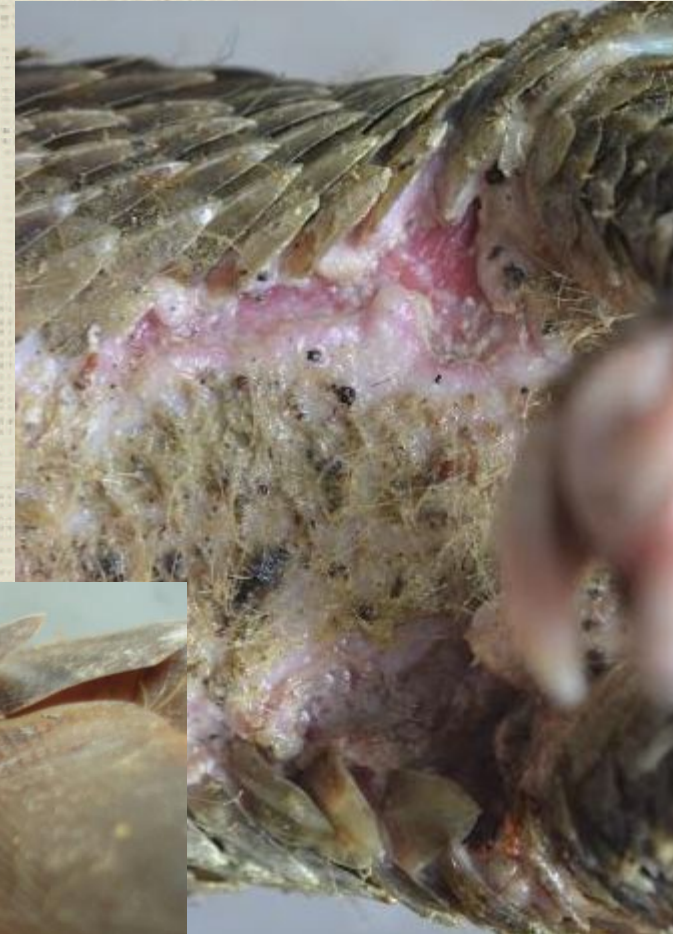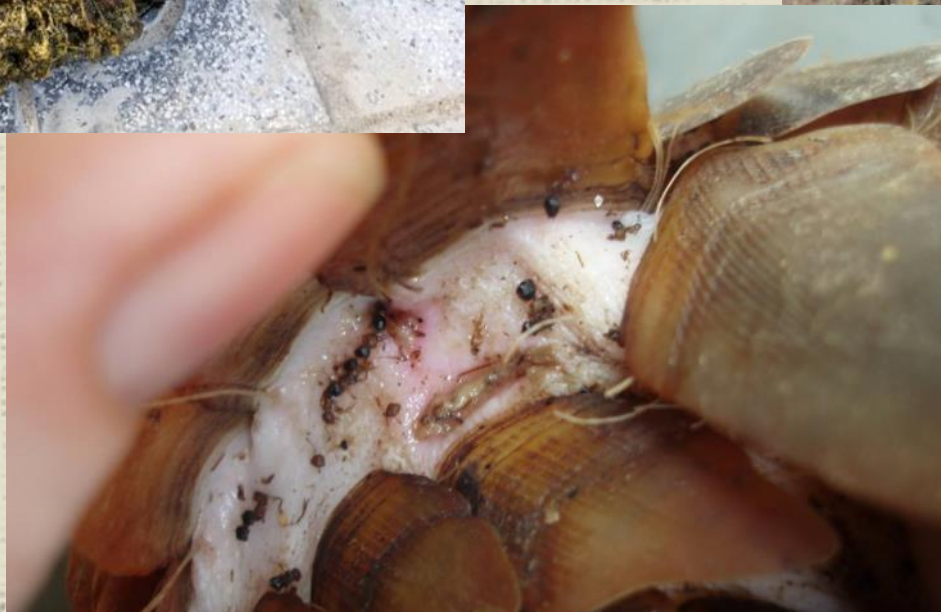Photo: Leanne Clark, Asian Pangolin Conservation Pro



Problèmes de santé chez les pangolins confisqués – dermatite sous les écailles

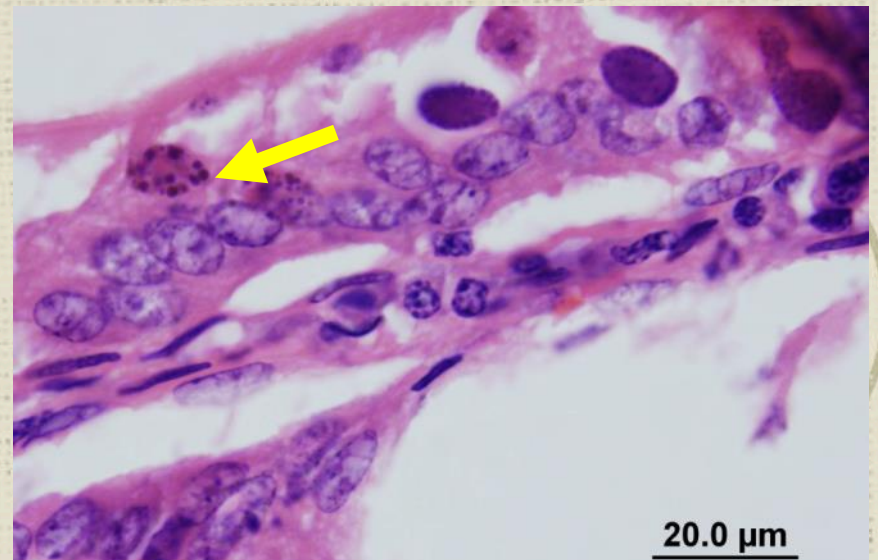
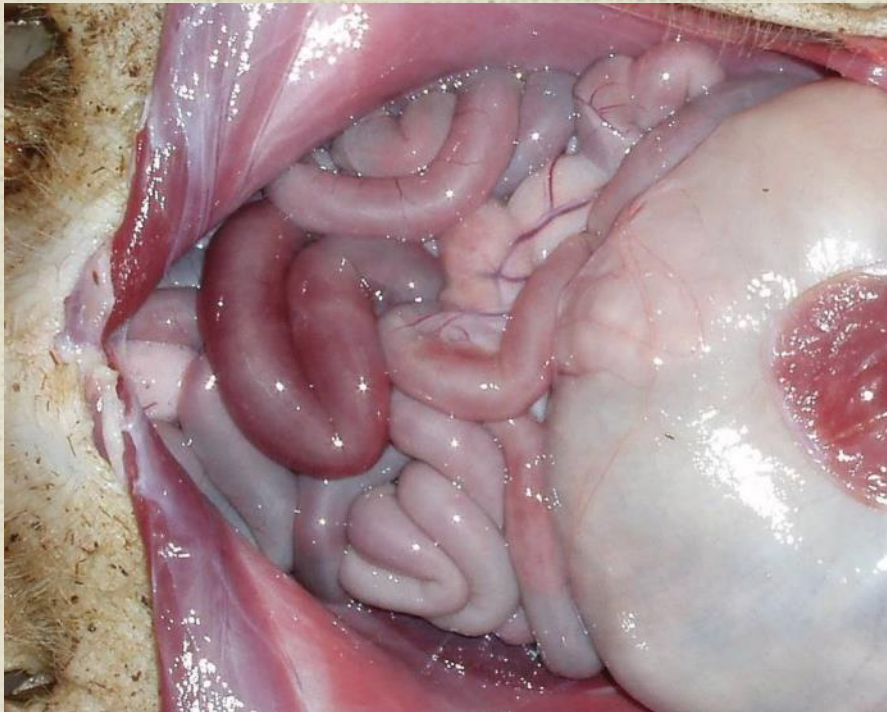
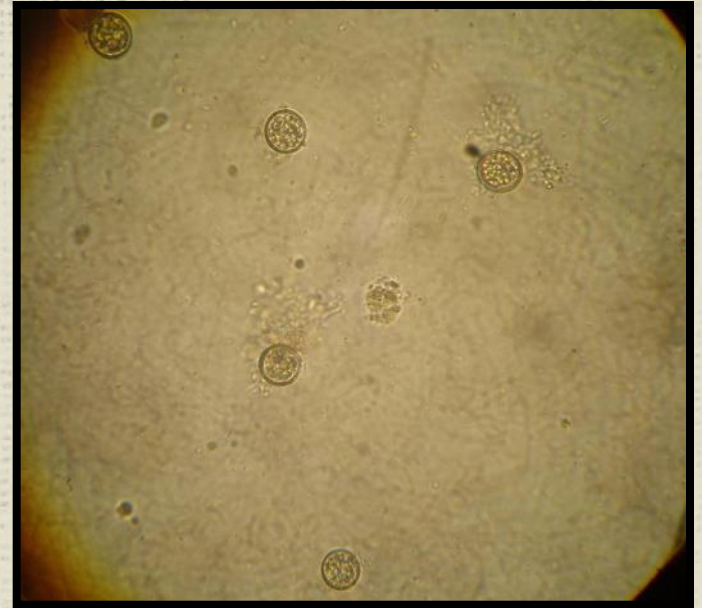


~ 70% des pangolins confisqués à Cuc Phuong

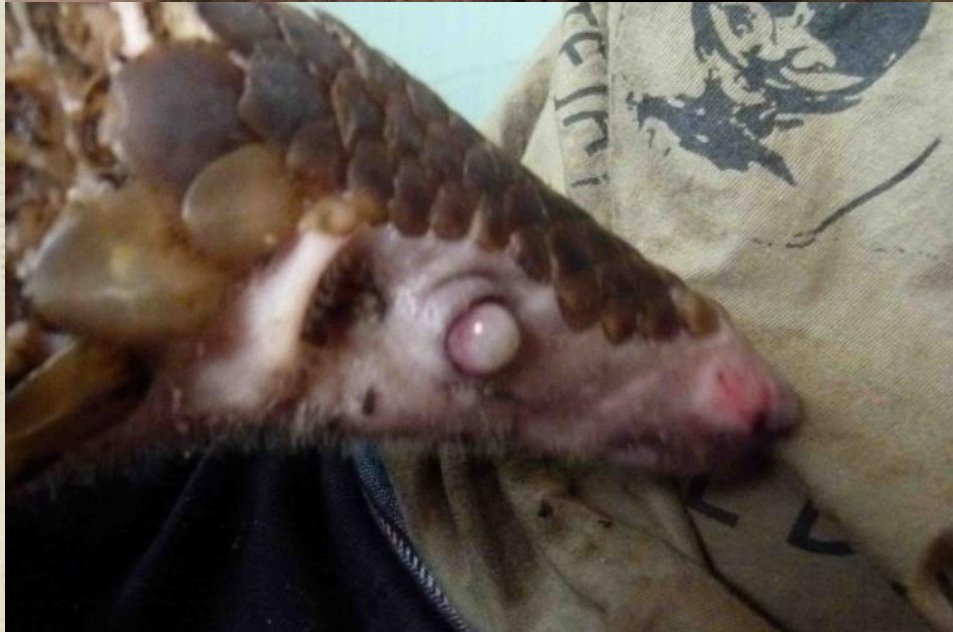

Problèmes de santé chez les pangolins confisqués – parasites gastro-intestinaux

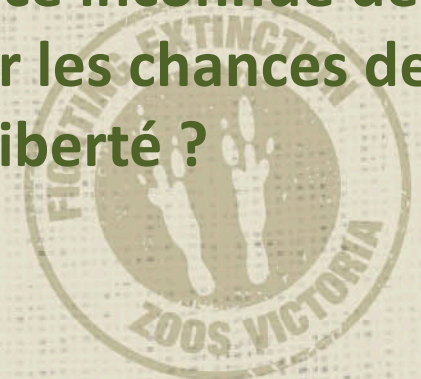
- Vers gastro-intestinaux fréquents
- Coccidiose – diarrhée aqueuse, très contagieux, peut être fatale



Problèmes de santé chez les pangolins confisqués – ulcères de yeux (traumatiques)

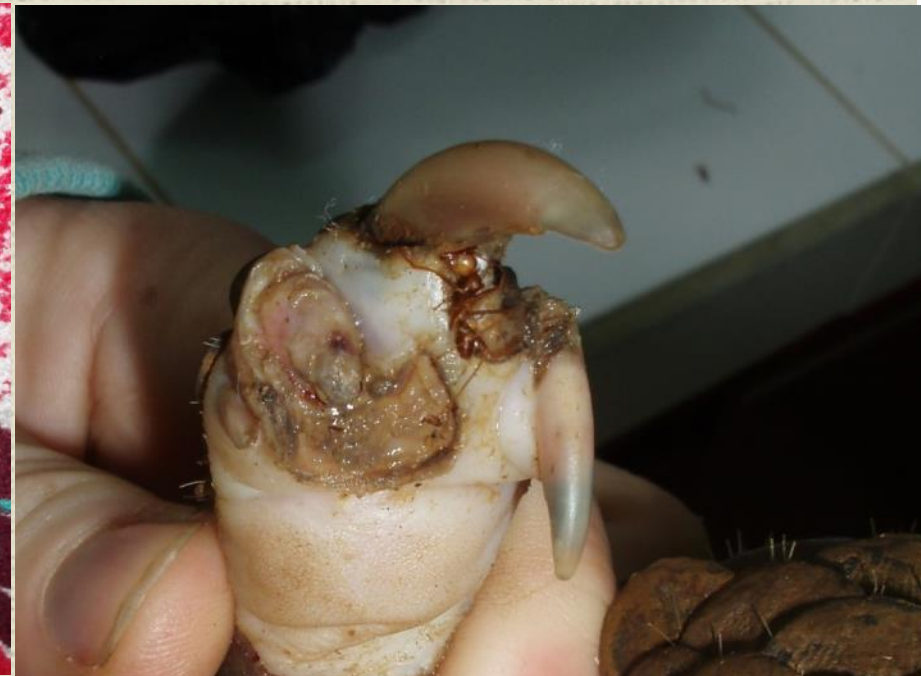
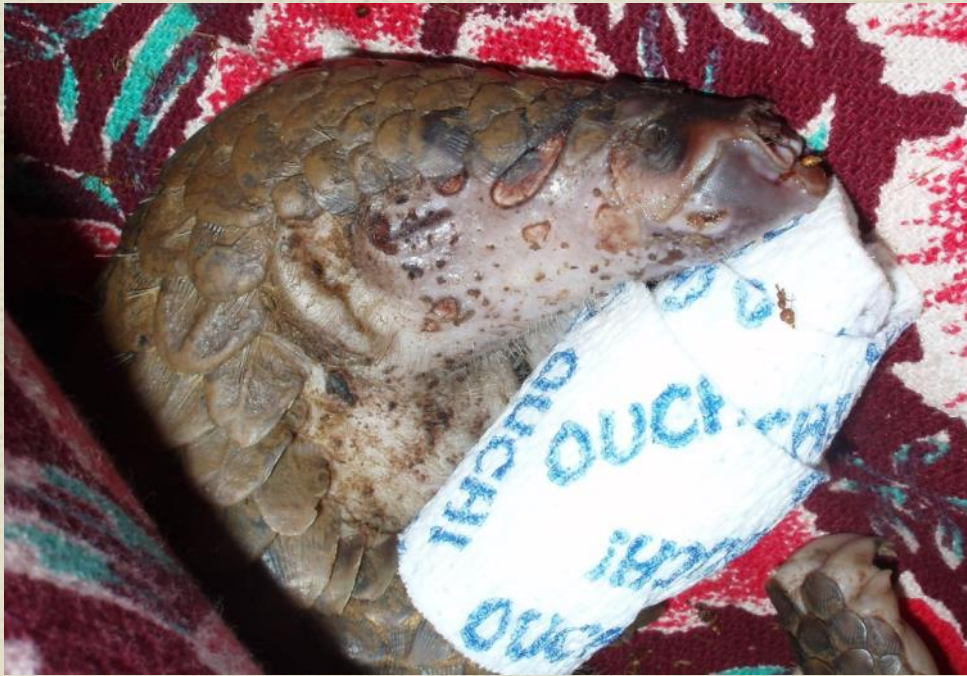
- Dououreux
- La plupart nécessite un traitement intensif, peut nécessiter une intervention chirurgicale
- Risque de cécité permanente
- Conséquence inconnue de la cécité sur les chances de remise en liberté ?



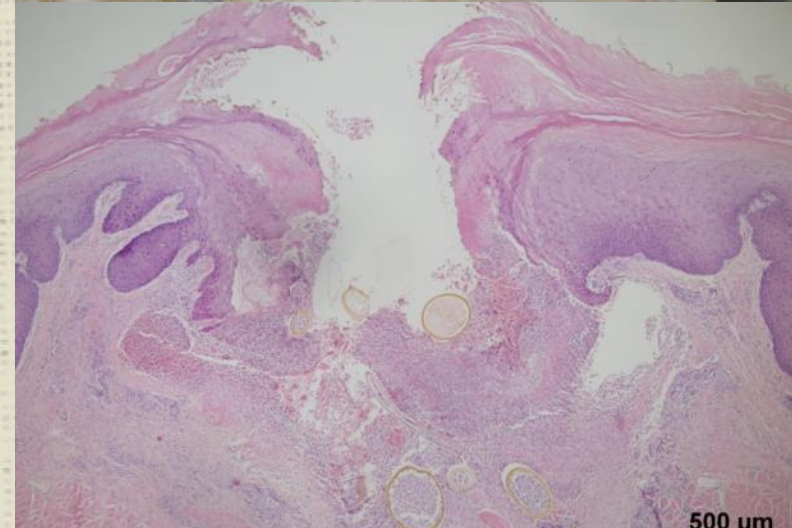
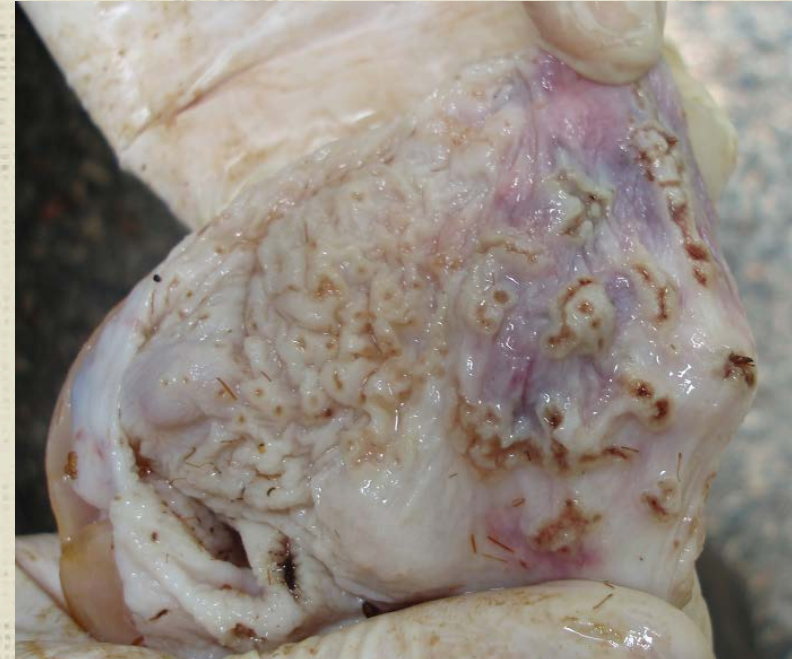Problèmes de santé chez les pangolins confisqués – soins médiocres

- Pneumonie fréquente quand la température n'est pas contrôlée (trop froid, humide)
- Lacérations de la peau et griffes/doigts manquants – car griffage effréné, tentatives de s'échapper des bords tranchants et cablés (les pangolins auxquels il manque des griffes peuvent-ils être relâchés ?)
- Blessures aux pattes en raison du sol bétonné
- Conséquences d'une alimentation médiocre sur la santé – famine ET obésité, 'foie gras', chances modestes de reproduction peuvent être liées à l'alimentation



Problèmes de santé chez les pangolins confisqués – ulcères oraux et gastriques

- Très souvent observé post-mortem
- Détérioration rapide depuis l'état 'normal'
- Aucune cause infectieuse trouvée (bactérienne ou virale)
- TRÈS douloureux
- Le STRESS jouerait un rôle majeur
- Aucun traitement efficace connu



Défis à la délivrance de bons soins vétérinaires

- Compétences et expérience avec l'espèce – généralement modestes dans les Etats de l'aire de répartition
- Manque de recherche concernant la physiologie, pathologie des pangolins et les protocoles de traitement
- Ressources : humaines, en équipement, en temps et argent

